

Kyste du cholédoque

Définition

Dilatation de la voie biliaire principale.

Fréquence

Rare. Moins fréquent que l'atrésie des voies biliaires. Estimation: 1 pour 2.000.000 de naissances. Plus souvent les filles que les garçons (+/- 4 pour 1).

Etiologie

Disposition anormale du carrefour bilio-pancréatique favorisant le reflux de sucs pancréatiques dans la voie biliaire principale.

Symptomatologie

- tuméfaction de l'hypochondre droit.
- ictère rétionnel intermittent.
- douleurs (avec ou sans fièvre).

Les signes de cette triade classique sont rarement présents en même temps.

Le diagnostic échographique prénatal a été décrit.

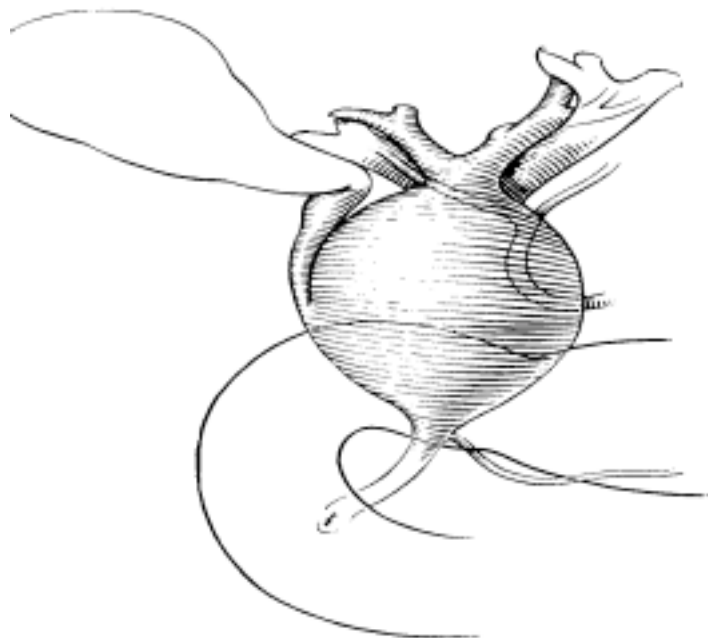
Les symptômes apparaissent avant la fin de la première année de vie dans un quart des cas.

Le caractère intermittent de l'ictère s'explique par la redondance du kyste qui attire et coude le bas cholédoque.

Investigations

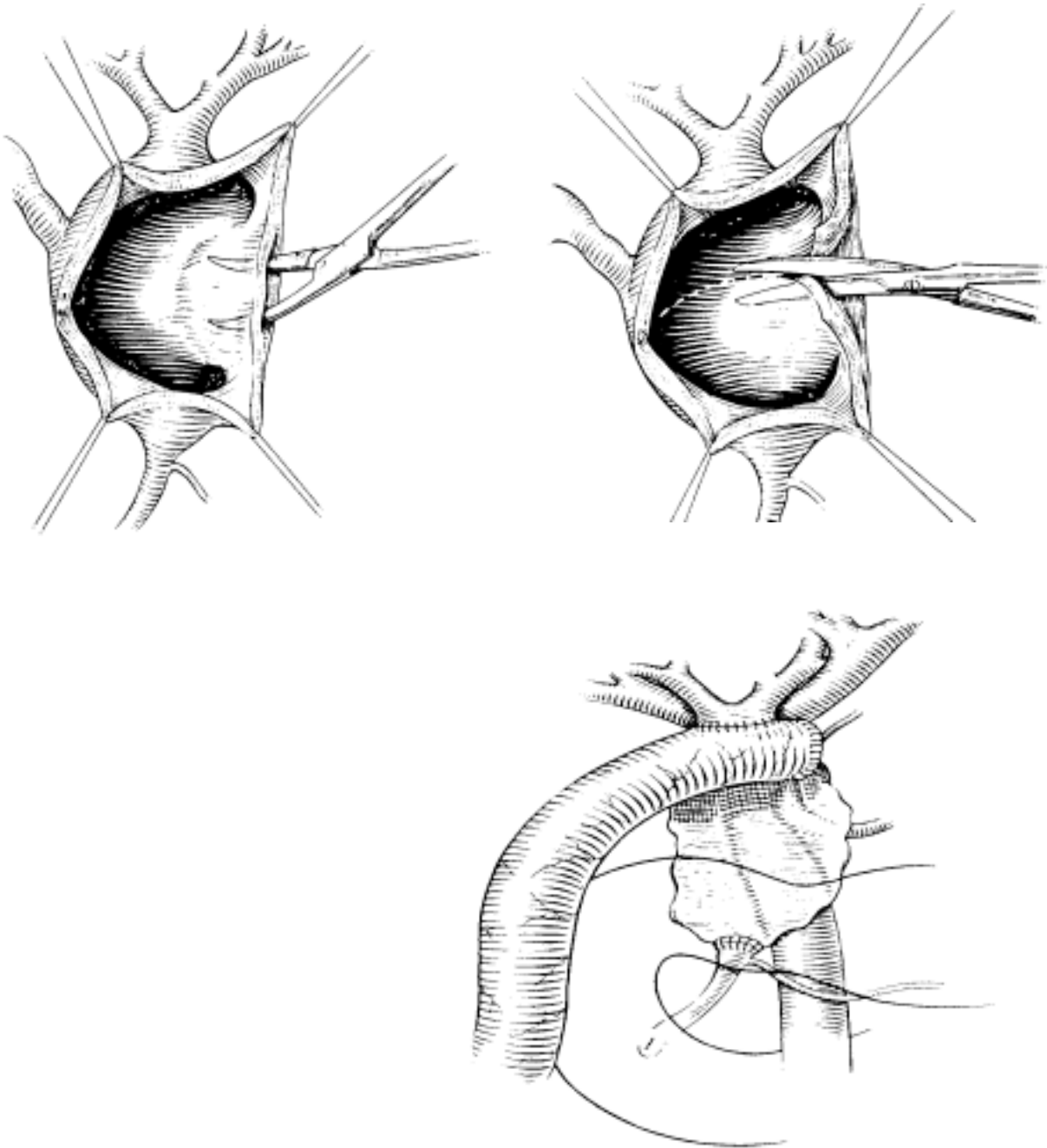
Echographie : met en évidence la dilatation de la voie biliaire principale et son retentissement sur les voies biliaires intra-hépatiques.

Aspect



Opération

Objectif : ablation complète de la portion anormale suivie d'un rétablissement de continuité par anastomose hépatico-jéjunale.



Pronostic

Excellent dans la majorité des cas.

Des cancérisation secondaires de kystes dérivés et non excisés ont été décrites.

Soins post-opératoires

Antibiothérapie péri-opératoire.

Analgésie.

Alimentation orale dès reprise du transit.